

ДИАГНОСТИКА ДИСПЛАЗИИ ТАЗОБЕДРЕННОГО СУСТАВА У СОБАК

**Иргашев Алмазбек Шукурбаевич (0000-0002-4789-5628),
Шаршембаев Белек Шаршембаевич (0009-0004-0105-9642).**

Кыргызский национальный аграрный университет им. К. И. Скрябина, г. Бишкек.

Аннотация: дисплазия тазобедренных суставов у собак – это нарушение развития сустава, при которой две суставные поверхности не соответствуют друг другу по форме, которое ведет к повышенной слабости и подвижности его (головка бедренной кости выходит из вертлужной впадины), что в дальнейшем ведет к развитию артроза и разрушению сустава. Существуют различные программы скрининга, использующие рентгенографическую оценку расширенной вентродорсальной проекции бедра для племенного отбора. Целью данного исследования было расширение знаний о морфологических изменениях при дисплазии ТБС такие как анатомическое строение вертлужной впадины (учитывают её размер, глубину и форму), анатомическое строение головки бедра (учитывают её форму и размер), конгруэнтность и измерить степень (подвывиха) подвижность между суставными поверхностями.

Ключевые слова: дисплазия тазобедренного сустава у собак, головка бедренной кости, вертлужная впадина, рентгеновский снимок, конгруэнтность, подвывих, дистрактор, остеоартрит.

ИТТЕРДИН ЖАМБАШ САН МУУНУН ДИСПЛАЗИЯСЫН ДИАГНОСТИКАЛОО

**Иргашев Алмазбек Шукурбаевич (0000-0002-4789-5628),
Шаршембаев Белек Шаршембаевич (0009-0004-0105-9642)**

Кыргыз улуттук агрардык университети. К.И. Скрябин атындагы, Бишкек шаары.

Аннотация: иттердин жамбаш сан муунун дисплазиясы – муундардын өнүгүүсүнүн бузулушу, мында эки муундун бети формасы боюнча бири-бирине дал келбейт, бул анын алсыздыгынын жана кыймылдуулугунун жогорулашына алып келет (сан сөөктүн башы ацетабулумдан чыгат), андан ары муундун артроздук өнүгүшүнө жана муундун бузулушуна алып келет. Асыл тукум тандоо үчүн жамбаш сан муунун проекциясын рентгенографиялык баалоону колдонгон ар кандай скрининг программалары бар. Бул изилдөөнүн максаты дисплазиясындагы морфологиялык өзгөрүүлөр жөнүндө билимди кеңейтүү ацетабулумдун анатомиялык түзүлүшү (анын көлөмүн, тереңдигин жана формасын эске алуу), сан сөөктүн башынын анатомиялык түзүлүшү (формасын жана өлчөмүн эске алуу), конгруенция жана даражасын өлчөө (сублуксация) муун беттеринин ортосундагы мобилдүүлүк.

Өзөктүү сөздөр: иттердин жамбаш сан муунун дисплазиясы, сан сөөктүн башы, ацетабулум, рентген, конгруенция, сублуксация, дистрактор, остеоартрит.

DIAGNOSIS OF HIP DYSPLASIA IN DOGS

**Irgashev Almazbek Shukurbaevich (0000-0002-4789-5628),
Sharshembaev Belek Sharshembaevich(0009-0004-0105-9642).**

Kyrgyz National Agrarian University named after K. I. Skryabin, Bishkek, Kyrgyzstan

Annotation: *Hip dysplasia in dogs is a developmental disorder of the joint in which the two articular surfaces do not conform to each other in shape, leading to increased weakness and mobility of the joint (femoral head protrudes from the acetabulum), which further leads to osteoarthritis and destruction of the joint. There are various screening programs that use radiographic evaluation of the extended ventrodorsal projection of the femur for breeding selection. The aim of this study was to increase the knowledge of morphologic changes in hip dysplasia such as anatomic structure of the acetabulum (considering its size, depth and shape), anatomic structure of the femoral head (considering its shape and size), congruence and measure the degree of (subluxation) mobility between the articular surfaces.*

Keywords: *Hip dysplasia in dogs, femoral head, acetabulum, X-ray, congruence, subluxation, distractor, osteoarthritis*

1. Введение

Дисплазия происходит от греческих слов (dys – что означает отклонение от нормы и plasia – развитие, формирование). Dysplasia – нарушение развития. Дисплазия тазобедренного сустава (далее ТБС) у собак - наследственно обусловленное, неправильное формирование тазобедренного сустава, при котором вертлужная впадина и головка бедренной кости не соответствуют друг другу по форм. Неправильное формирование тазобедренного сустава у собак выражается в аномальном строении головки бедренной кости или суставной впадины, или же их обеих (С.А. Ягников. 2006).

Дисплазия ТБС у собак впервые была описана Gerry B. Schnelle 1935г. Изначально Шнелле дал определение дисплазии ТБС как врожденный подвывих В 1966 году Хенриксон, Норберг и Олссон после проведенных исследование описали его как: Различная степень нестабильности тазобедренного сустава, допускающая подвывих в раннем возрасте, приводящая к разной степени углубления

вертлужной впадины и уплощения головки бедренной кости, что в конечном итоге неизбежно приводит к остеоартриту. Таким образом, знание степени расшатанности тазобедренного сустава является ключом к прогнозированию конечного развития дисплазии ТБС у собак. Причины дисплазии тазобедренного сустава многофакторны. как наследственные, так и факторы окружающей среды играют роль в аномальных развитии костей и мягких тканей; однако, наследственные факторы являются основными определяющими (Kei Hayashi 2023).

Лечение дисплазии ТБС чаще всего заключается в медикаментозном лечении, однако существует множество вариантов хирургического вмешательства. Ранняя диагностика дисплазии ТБС у собак является ключевым моментом, поскольку некоторые варианты лечения, такие как ювенильный симфизиодез, эффективны только в возрасте до 5 месяцев Золотым стандартом диагностики является рентгенологическое исследование с разгибанием тазобедренного сустава (Emma R Schachner, Mandi J Lopez

2015).

В 1983 году доктор Гейл Смит, профессор ветеринарной школы при Пенсильванском университете, разработал новый научный метод ранней диагностики дисплазии тазобедренного сустава у собак. Исследования, проведенные в его лаборатории, доказали, что этот метод диагностики позволяет определить предрасположенность к дисплазии ТБС у собак в возрасте шестнадцати недель. В 1993 году метод PennHIP (Pennsylvania Hip Improvement Programm), был представлен общественности в качестве клинического инструмента, помогающего постановке диагноза. Этот метод с успехом используется и в настоящее время для ранней диагностики дисплазии ТБС у собак. Целью данного исследования было отобрать собак разных пород. С породной предрасположенностью к дисплазии ТБС. Провести рентгенологическое исследование с применением метода PennHIP. Описать морфологические изменения у разных пород при дисплазии ТБС такие как анатомическое строение вертлужной впадины (учитывают её размер, глубину и форму), анатомическое строение головки бедра (учитывают её форму и размер), конгруэнтность и измерить степень подвижности между суставными поверхностями, угол наклона и длина шейки бедра.

Сегодня общее ветеринарное мнение заключается в том, что дисплазия тазобедренного сустава это наследственное заболевание, проявляющееся в виде расшатывания тазобедренного сустава, которое приводит к развитию остеоартрита. Таким образом, знание степени расшатанности тазобедренного сустава является ключом к прогнозированию конечного развития остеоартрита тазобедренного сустава. Чтобы добиться дальнейшего снижения распространенности дисплазии ТБС, необходимо информировать ветеринарных врачей и заводчиков о ценности классификации.

2. Материалы и методы

исследования

Исследование проводилось в ветеринарной клинике «КЫРГЫЗВЕТСЕРВИС» г. Бишкек. Путем рентгенологического исследования. Были собраны данные всех собак выбранных пород, поступивших в клинику для рентгенологического исследования. Все снимки были сделаны с помощью рентгеновского аппарата HIGH FREQUENCY X- RAY MACHINE с прямой оцифровкой, использовали программу VET-DROC для визуализации изображения и измерения индекса дистракции тазобедренного сустава. Грудную клетку собаки помещали в специальное мягкое позиционное устройство в спинном положении с вытянутыми тазовыми конечностями. В исследование были вовлечены троя собак, 4 -10 месячного возраста, разных пород: Немецкая овчарка, лабрадор-ретривер, ротвейлер. Поскольку они были наиболее предрасположенными породами.

Всех собак исследовали под седацией препаратом пропофол (5мг\кг) внутривенно.

Исследование проведено методом PennHIP.

Процедура PennHIP состоит из трех отдельных рентгенограмм: вид с разгибанием бедра, вид с компрессией и вид с дистракцией.

3. Результаты исследования

По результатам рентгенологического исследования было оценено морфологические изменения и подвижность сустава при дисплазии тазобедренного сустава у собак. Оба признака были измерены у каждой собаки правого и левого бедра, но в статье мы использовали только худший показатель.

Первый снимок выполнили в спинном положении, при этом задние конечности вытягиваются в длину с параллельными и слегка пронированными (внутренне повернутыми) бедрами так, чтобы каленные чашки были по центру. Оценили общее состояние впадины таза, головки и шейки

бедренной кости, а также наличие или отсутствие остеоартрита в тазобедренных суставах, в данном исследовании животные были молодого возраста поэтому у них не выявили остеоартрит.

Выполнили компрессионную рентгенограмму (головками бедренной кости, максимально смещенными в сторону вертлужной впадины) было оценено конгруэнтность.

Третий снимок которую провели с помощью специального дистрактора. Он действует как рычаг, при приведении коленных суставов друг к другу тазобедренные суставы смещаются от вертлужных впадин. При помощи компьютерной программы определили центр головки бедренных костей. После чего рассчитали дистракционный индекс, который является произведением радиуса головки бедренной кости на расстояние от центра вертлужной впадины до центра головки бедренной кости.

В данной исследовании описание дается лишь немецкой овчарке так как лишь у него выявили дисплазию ТБС, по результатам рентгенологического исследования вертлужная впадина слабо развита что указывает на слабый охват вертлужной впадиной головки бедренной

кости, размер и форма соответствует головке бедренной кости. Вертлужная впадина может быть классифицирована как нормальная, слабо или сильно атрофированная, вертлужной впадины оценивались три параметра: размер, форма и глубина вертлужной впадины.

Головка бедренной кости имеет сферическую форму с небольшим углублением, где крепится круглая связка. Изменении формы головки бедренной кости не визуализируется. Изменения формы головки бедренной кости может быть слегка малой или приплюснутой.

Шейка бедра она тонкая по направлению к центру, четко идентифицируется относительно головки бедра. В противном случае может выглядеть как продолжение головки бедра из-за своей слегка цилиндрической формы. Утрата четких контуров может быть легкой или явной из-за остеофитов.

Вторым этапом мы измерили подвижность сустава методом PennHIP. На снимке с дистракционной проекцией немецкой овчарки видно, что головки бедренной кости практически полностью выходят из вертлужной впадины, что говорит о значительной патологичной подвижности ТБС у собаки. Это определяет

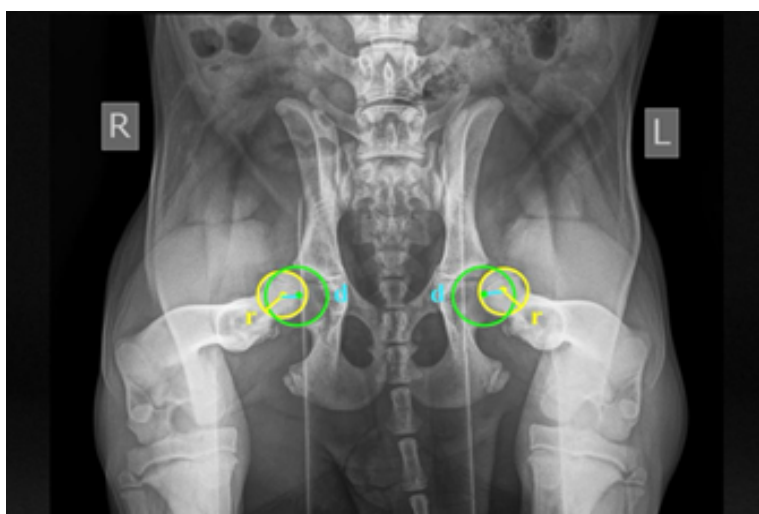


Рис. 1. Индекс дистракции - это отношение расстояния (d) между центрами окружностей головки бедра и вертлужной впадины к радиусу головки бедра (r). Индекс дистракции правой конечности составил 0.77, а левой конечности 0.90

существенный риск развития дисплазии тазобедренного сустава у данной особи в течение нескольких лет.

- $DI < 0,30$ - физиологическая гипермобильность, хороший прогноз
- $DI 0,30-0,60$ - увеличенная гипермобильность, осторожный прогноз
- $DI > 0,60$ - избыточная гипермобильность, неблагоприятный прогноз

4. Дискуссия

Учитывая сложность диагностики и отсутствия критериев отбора в разведении не удивительно что дисплазия ТБС у собак остается самой распространенной патологией в Кыргызстане среди крупных пород собак. В клинической практике на территории Кыргызстана из за отсутствия ранних методов диагностики питомцы данной патологией попадают на прием уже со вторичными патоморфологическими изменениями которые ухудшают качество жизни у собак. В данном исследовании представлена программа PennHIP, использующая рентгенологический снимок и ручное измерения индекса distraction. Измерение демонстрирует значительный потенциал и при использовании в сочетании с другими важными параметрами, может служить ценным инструментом для ранней диагностики дисплазии ТБС у собак. Несмотря на то, что в предыдущих исследованиях во всем мире были разработаны программы, связанные с ранним методом диагноза дисплазии ТБС, но до сих пор на территории Кыргызстана ни проводились исследования направленные на выявление дисплазии ТБС у щенков.

Если подвывих тазобедренном суставе не очевиден, PennHIP (рис.1) может быть выполнен уже в возрасте 16 недель для более объективной оценки нестабильности (Butler and Gambino 2017).

У молодых собак остеоартрит может быть минимальным или отсутствовать, хотя признаки подвывиха или полного

вывиха могут присутствовать (что обычно оценивается на вентродорсальном снимке ноги в вытянутом виде), (Felix Michael Duett, 2020). В данном исследовании приняли участие щенки молодого возраста у которых не было признаков остеоартрита. Эти результаты подчеркивают ценность ранней диагностики.

Целью данного исследования было провести рентгенологическое исследование оценить патоморфологические изменения и обобщить полученную данные на территории Кыргызстана.

5. Выводы

Актуальность ранней диагностики и лечения дисплазии ТБС у собак обусловлена высокой частотой этой патологии, сложностью своевременного выявления и необратимые вторичные изменения в суставе при отсутствии своевременного лечения. В этом исследовании использовали программу PennHIP. Нашей целью было отработать метод PennHIP и оценить патоморфологические изменения характерное для разных пород, данные которых в последующем обобщим среди коллег на территории Кыргызстана что поможет ветеринарным врачам при введении пациентов с ортопедическими заболеваниями. В нашем исследовании отобрав лишь трех собак разных пород мы выявили значительную подвижность в тазобедренном суставе у немецкой овчарки. Дистракционный индекс у немецкой овчарки составил правой конечности составил 0.77, а левой конечности 0.90 что говорит о избыточной гипермобильности при этих показателях прогноз неблагоприятный, высокий риск развития остеоартрита. Вторичных изменений не выявлено в силу молодого возраста собаки. Рентгенологическая оценка позволяет с высокой точностью диагностировать наличие дисплазии тазобедренного сустава и не допустить распространение болезни в популяции собак.

6. Использованная литература

1. Ягников Сергей Александрович 2005 Оперативное лечение дисплазии тазобедренного сустава у собак: Обоснование, методы, результаты
2. Kei Hayashi 2023 Diagnosis of Lameness in Dogs 104
3. Emma R Schachner, Mandi J Lopez. Diagnosis, prevention, and management of canine hip dysplasia: a review 2015 6:181-192
4. Butler J Ryan, Gambino J, Canine Hip Dysplasia: Diagnostic Imaging, Veterinary Clinics of North America: Small Animal Practice, 2017, 47(4), 777–793.
5. Felix Michael Duerr, Dr. med. vet., MS, DACVS-SA, DECVS, DACVSMR Canine Lameness 2020 386-396.